

Posterior extradural lumbar disc herniationの1例

医療法人清仁会 水無瀬病院 脳神経外科

丸茂 岳、細谷 和生

背景

腰椎椎間板ヘルニアの中で椎間板成分が遊離しているのはおよそ1/3を占め、遊離した椎間板成分はほとんどの場合硬膜嚢の腹側に存在する。Posterior extradural lumbar disc herniationは非常に稀で、症例報告が散見される程度である。今回我々が経験した症例をもとに、診断のポイントを文献的考察を交えて報告する。

症例

35歳、男性。

現病歴)2014年12月5日重量物の挙上で強い腰背部痛が出現し、12月16日当科外来初診。

現症)

下肢筋力低下なし。

感覚障害 左足背(L5領域):温度覚低下(5/10) 錯感覚あり

肛門周囲(S2・S3領域):知覚鈍麻

振動覚・位置覚 正常

PTR 右(±)/左(+) ATR 右(+)/左(-) Ankle Clonus 右(-)/左(-)

SLR 右80度/左70度

Romberg sign なし

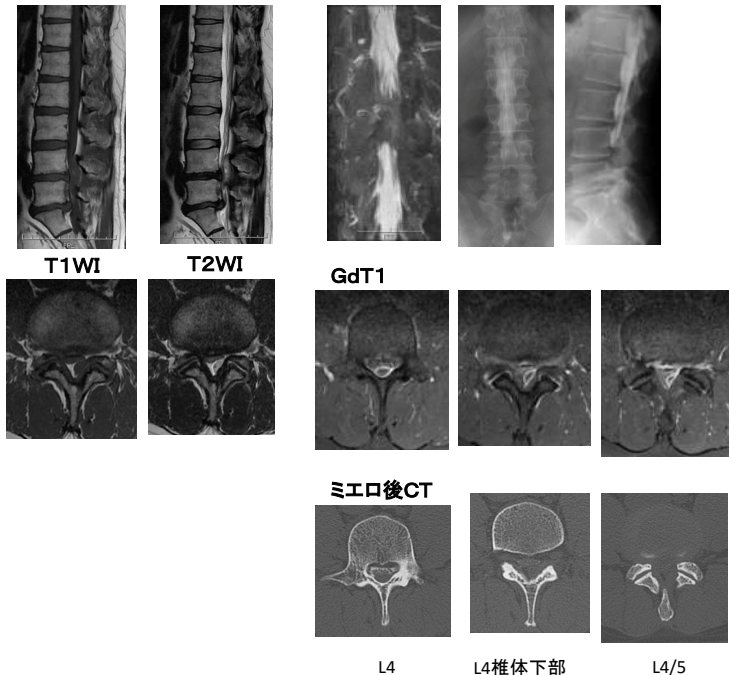
排尿障害(残尿感、切迫性尿失禁、異常勃起)、便失禁。

術前 JOA Score(腰痛) 15/29点

NCSS 3:5:2:B=10点

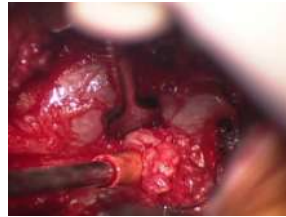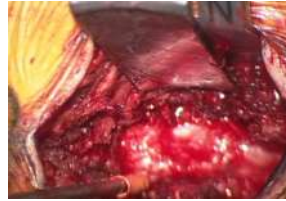
発熱なし。Labo deta 炎症所見なし。

画像所見



腰椎MRI検査ではL4/5レベルとL5/S1レベルで椎間板の膨隆を認めた。L4椎体レベルからL4/5椎間板レベルにわたり、posterior epidural spaceにmass lesionを認め、T1WIでiso intensity T2WIでhigh intensityを呈した。病変はrim enhancementを示し、L4/5椎間板と連続していた。MRミエロおよび脊髄造影では、硬膜外病変による圧迫で描出が途絶していた。

手術所見



12月26日実施。

正中侵入でL4棘突起を縦割して両側のL4/5椎弓切除を行った。

黄色靭帯を切除すると、硬膜管の背側で

病変を認めた。通常の変性椎間板よりも赤みがかかっていて、脂肪組織や結合組織などの血流豊富な組織に似ていた。鉗子で摘出すると、硬膜管の左外側で椎間板と連続していることが確かめられた。

硬膜に欠損はなく、病変は硬膜外のみ存在するものと判断した。

L4/5椎間板摘出も可及的に行った。

術後経過

術後経過は良好で、直腸膀胱障害と疼痛は消失し、左L5領域に知覚鈍麻が残っているもののとくにADLに問題なく、1月6日自宅退院した。

退院時 JOA Score(腰痛) 23/29点

NCSS 5:5:3:D=13点

外来でフォローしたところ、残存していた知覚障害も消失した。

考察

脱出型の椎間板ヘルニアのおよそ1/3でヘルニア塊の遊走が認められる¹⁾が、ヘルニア塊は通常腹側の硬膜外スペースに存在し背側の硬膜外スペースに存在することは非常に稀である。K.Tarukadoらの報告によると、これまでに60例のposterior epidural migrated lumbar disc fragments²⁾についての文献的報告がなされており、46例が男性で14例が女性、平均年齢は54.0歳(range:28-83歳)、32例で造影MRIが実施され30例でrim enhancement、2例でdiffuse enhancementが認められた。また33例でcauda equina syndromeを示していた²⁾。

背側の硬膜外スペースを占める病変としては、のう胞、膿瘍、腫瘍、血腫が鑑別にあがる²⁾。発熱や炎症所見の有無、症状経過などに加えて、MRI検査で病変と椎間板との連続性を観察することや造影検査を追加してrim enhancementを確認することが術前診断に重要となる。遊走したヘルニア塊は硬膜外脂肪組織を背側に圧排し、この脂肪組織が血流豊富なためにこれに包まれることでrim enhancementを示すとされている²⁾。治療について、Cauda equina syndromeを呈する症例では迅速な手術が原則とされている⁴⁾が、今回の症例では入院時採血でCPK高値があり麻酔科と協議して投薬を中止してCPKが正常化するのを確認するため1週間待機した。

結語

Cauda Equina Syndromeを呈するPosterior extradural lumbar disc herniationの症例を経験した。造影MRIで特徴的なrim enhancementを呈することにより術前診断が可能である。

参考文献

- 1) D. Schellinger et al. :Disk fragmnt migration : *Radiology* 1990;175:831-836
- 2) K. Tarukado et al. :Spontaneous regression of posterior epidural migrated lumbar disc fragments:case series :*The Spine Journal* 2013 ;e1-e6
- 3) P. Robe et al. :Posterior epidural migration of sequestered lumbar disc fragments : *J Neurosurg(Spine 2)*1999;90:264-266
- 4) K. Jin-Sung et al. :Dorsal Extradural Lumbar Disc Herniation Causing Cauda Equina Syndrome :*J Korean Neurosurg Soc* 2010;47:217-220

筆頭演者は日本脳神経外科学会へのCOI自己申告を完了しています
本演題の発表に関し、開示すべきCOIはありません